

Tratamiento con oxigenación hiperbárica en oncología

Elías López y Delfina Romero Feris

Servicio de Oncología, Hospital La Milagrosa, Madrid España, BioBarica, España

Resumen

La terapia de oxigenación hiperbárica (TOHB) combate la hipoxia, factor predisponente para la resistencia a terapias oncológicas convencionales. Su uso como sensibilizador en terapias convencionales ha demostrado aumentar la efectividad de la radioterapia y disminuir la mortalidad en algunos tumores de cabeza y cuello y existe amplia evidencia de su uso en las lesiones radioinducidas. Más aún, en el tratamiento del dolor y bienestar general produce una mejora significativa en la calidad de vida del paciente oncológico. Se presentan 7 casos en los cuales la TOHB a 1.45 ATA fue eficaz en el tratamiento de radionecrosis, heridas, oncodolor o bienestar general. Deben realizarse estudios adicionales para comprobar la incorporación del oxígeno hiperbárico dentro de la terapéutica del cáncer.

Palabras clave: oxigenación hiperbárica, oncología, radiolesiones, hipoxia tumoral

Abstract

Hyperbaric oxygen therapy (HBOT) combats hypoxia, a predisposing factor for resistance to conventional cancer therapies. Its use as a sensitizer in conventional therapies has been shown to increase the effectiveness of radiotherapy and decrease mortality in some head and neck tumors and there is broad evidence of its use in radioinduced injuries. Moreover, it produces a significant improvement in the quality of life of the cancer patient when using for oncologic pain therapy and general well-being. Seven cases of oncological patients who received HBOT at 1.45 ATA as a treatment for radionecrosis, wounds, oncologic pain and general well-being were presented. Additional studies must be carried out to verify its incorporation of this modality of HBOT in therapeutic approach of the cancer.

Keywords: hyperbaric oxygen therapy, oncology, radioinduced injuries, tumoral hypoxia

Introducción

Los tumores sólidos, en su mayoría, contienen áreas o centro hipóxicos con densidad vascular significativamente mayor en la periferia de la masa tumoral comparado con la región central. La masa tumoral hipóxica es difícil de alcanzar por la radiación (RT) y los agentes quimio- terapéuticos (QT)¹.

Así, la persistencia de la hipoxia puede ser, en parte, responsable de la recurrencia porque desarrolla un mecanismo de adaptación, supervivencia y proliferación, contribuyendo a su vez a la resistencia a tratamientos convencionales^{1,2}.

Tratamiento con oxigenación hiperbárica en oncología

Elías López y Delfina Romero Feris

La terapia de oxigenación hiperbárica (TOHB) consiste en respirar altas concentraciones de oxígeno (O₂) (~100%) dentro de una cámara presurizada por encima de la presión atmosférica normal (1.0 atmósferas absolutas o ATA a nivel del mar)².

En una revisión sistemática se demostró que TOHB, como coadyuvante de RT, en algunos casos mejoró el control local de tumores cabeza y cuello y redujo la recurrencia de tumores de cuello de útero². Estos tipos de cánceres se caracterizan por ser altamente hipóxicos y tratados de manera habitual y eficiente con RT². En casi todos los trabajos publicados se destaca el efecto de TOHB como terapia adyuvante potenciadora de RT, mayormente, y de QT, en menor medida²⁻⁴. Sin embargo, no existe alta evidencia publicada de la acción como modificadora de la hipoxia en otros tumores sólidos.

Algunos trabajos y revisiones mostraron que TOHB no promueve el crecimiento tumoral ni la metástasis⁵⁻⁷. Se observó la disminución del número total de vasos sanguíneos tumorales en un modelo animal de tumores mamarios inducidos^{7,8}. En modelos murinos de línea tumoral de cáncer de mama, se observa un efecto antiangiogénico con el oxígeno hiperbárico, e incluso a 1.5 ATA la relación de vasos sanguíneos intratumor con respecto a la periferia disminuye significativamente, incluyendo la densidad de capilares en el centro del tumor⁸. La angiogénesis tumoral no es inducida con TOHB porque la angiogénesis en tumores responde a estímulos distintos a los que desencadenan neo-vascularización en tejidos isquémicos, como son las heridas^{7,8}. TOHB es una práctica segura en pacientes con cáncer ya que no estimula el crecimiento ni la recurrencia tumoral⁵⁻⁸.

Es así como TOHB se plantea en diferentes escenarios en el paciente oncológico.

El oxígeno en tratamiento de tumores aumenta el estrés oxidativo en células tumorales, frena su desarrollo y crecimiento e impide la replicación y metabolismo descontrolados^{6,7}. Potencia la acción de RT y QT²⁻⁴, impide el desarrollo de mecanismos de radio y quimio-resistencia^{3,4} y posibilitaría eventualmente disminuir dosis/ frecuencia, ya que podría evitar las secuelas protegiendo al tejido sano circundante de radiolesiones secundarias a la inflamación producida por las radiaciones⁸⁻¹⁰. En el caso de tratamientos quirúrgicos del tumor, TOHB es un excelente coadyuvante y participa de la acción de acondicionamiento del tejido y disminución de infecciones asociadas promoviendo la acción bacteriana, la cicatrización y disminución de inflamación y dolor³.

El efecto analgésico de TOHB en distintas enfermedades inflamatorias se logra con la oxigenación y perfusión tisular³. El oxígeno hiperbárico estimula la producción de sistemas antioxidantes, inhibe la producción de moléculas pro-inflamatorias, favorece la regeneración de axones periféricos^{3,11}, revierte la necrosis y los efectos deletéreos de la radiación y favorece la recuperación de la función del tejido u órgano afectado, aliviando la sensación de dolor^{3,8-10}. El oxígeno hiperbárico podría aliviar el dolor neuropático post quimioterapia por aumentar la mitofagia de mitocondrias dañadas, por lo que puede ser una excelente opción ante el dolor post tratamiento oncológico^{3,11}.

El tratamiento de oxigenación hiperbárica se utiliza hace tiempo en pacientes con radiolesiones secundarias al tratamiento RT y en heridas oncológicas, demostrando una alta eficacia en la cicatrización y recuperación de diferentes radiolesiones⁸⁻¹⁰.

La evidencia más fuerte de indicación de TOHB es la necrosis de tejidos óseos (mayormente mandíbula y dientes), tejidos blandos subcutáneos, laringe, intestino, abdomen, vejiga, recto, tórax y heridas en extremidades causadas por la RT, obteniéndose excelentes resultados en lesiones de mucho tiempo de evolución (incluso años). Dada la falta

Tratamiento con oxigenación hiperbárica en oncología

Elías López y Delfina Romero Feris

de especificidad y selectividad de la radiación sobre tejidos neoplásicos y tejidos sanos⁸⁻¹⁰, la radiación de tejidos sanos produce un deterioro tisular que puede, o no, ser resuelto fisiológicamente. Cuando la irradiación se da durante períodos prolongados, o a dosis elevadas, puede no ser resuelta y producir endarteritis y disminución de la densidad de pequeños vasos, reemplazando el tejido normal por tejido fibroso¹². Este proceso se prolonga hasta cierto grado en que el suministro de O₂ a los tejidos irradiados resulta insuficiente para permitir su normal funcionamiento, desarrollando un contexto de hipoperfusión, hipoxia e hipocelularidad que progresan a la ulceración o necrosis tisular¹². En estos casos, TOHB actúa en tejidos necrosados a través de la inducción de la angiogénesis y la reducción de la fibrosis⁸⁻¹⁰, favoreciendo la cicatrización y resolviendo la lesión.

Con el objetivo de informar los diferentes potenciales de la aplicación de la oxigenación hiperbárica en pacientes oncológicos se presentan 7 casos clínicos, previa obtención del consentimiento informado. En todos los casos clínicos, el tratamiento de oxigenación hiperbárica fue administrado en sesiones de 60 o 90 minutos a 1.45 ATA \approx 100% con cámaras Revitalair 430.

Caso clínico 1

Hombre de 66 años con osteo-radionecrosis mandibular izquierda con fractura patológica como consecuencia de radioterapia por carcinoma epidermoide de lengua. Recibió 39 sesiones (2 veces/día) con evolución positiva. Se observó durante el tratamiento la desaparición de halitosis y de la odinofagia. Se encuentra pendiente de realizar una cirugía para reconstrucción micro-quirúrgica con colgajo osteomiocutáneo escapular y placa de reconstrucción mandibular.

Caso clínico 2

Mujer de 64 años con carcinoma epidermoide de seno maxilar. Recibió tratamiento de RT-QT alcanzando dosis de 70 Gy. Finalizó tratamiento y 1 año y medio después comenzó con dolor en encía y ojo izquierdo asociando parálisis facial izquierda compatible con un cuadro clínico de radionecrosis maxilar superior izquierda. Se realizó resonancia magnética nuclear (RMN) y tomografía por emisión de positrones combinada con tomografía axial computarizada (PET-TAC) que descartó recaída de la enfermedad. Recibió 30 sesiones de TOHB (1 sesión por día) de 90 minutos disminuyendo el dolor y la inflamación de mandíbula y cara con muy buena evolución.

Caso clínico 3

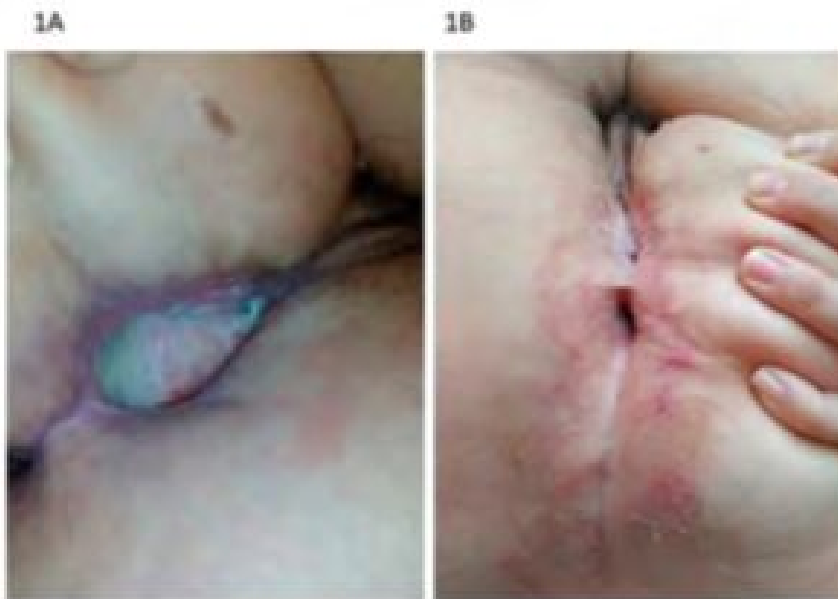
Mujer de 56 años con adenocarcinoma rectal estadio IV, T3N2M1 (LOE hepática) intervenida. Se realizó radioterapia a nivel del recto, dosis de 50.4 Gy. Después de un año de finalizado el tratamiento con radioterapia presentó problemas en la herida quirúrgica, en tratamiento con cierre asistido por vacío. Se realizó reintervención quirúrgica y quimioterapia con oxaliplatino y capecitabina con síndrome mano-pie asociado a capecitabina. La quimioterapia se implementó por ser parte del plan de tratamiento como quimioterapia adyuvante. Consultó por herida abierta en sacro como consecuencia de QT-RT. Se indicó TOHB con evolución favorable desde las primeras sesiones, y con 60 sesiones, la herida estaba casi cerrada (Figura 1), pero hubo que intervenirla quirúrgicamente por una fístula que llevaba asociada y reparar mediante cirugía plástica. Pendiente de cirugía, se plantea retomar tratamiento pre y postquirúrgico.

Figura 1. Se muestra la herida del caso clínico 3 antes (A) y después del tratamiento con oxigenación hiperbárica

Tratamiento con oxigenación hiperbárica en oncología

Elías López y Delfina Romero Feris

(B)



Caso clínico 4

Hombre de 59 años con carcinoma no queratinizante de cavum diagnosticado en 2012 (cT3N2M0), estadio IV-A. Tras este diagnóstico, recibió 6 ciclos de QT en base a cisplatino y fluoracilo, 2 de los ciclos de forma neoadyuvante y los cuatro restantes posteriores a la finalización de RT sobre área tumoral y región cervical bilateral, alcanzándose la dosis total de 70 Gy, en esquema de 5 sesiones semanales (lunes-viernes) con fracciones de 2Gy/sesión. El tratamiento oncológico finalizó en julio de 2012, tras el mismo, el paciente siguió revisiones oncológicas periódicas en su hospital de referencia en los servicios de Oncología Médica y Radioterápica. En mayo de 2017 sufrió un episodio de parálisis facial izquierda con afonía, objetivándose en exploración otorrinolaringológica, parálisis de cuerda vocal derecha. Se le realizaron revisiones periódicas constantes cada 3-6 meses. En período entre revisiones debutó con parálisis facial que adelantó la revisión prevista. En PET-TAC realizado en octubre de 2017 no se evidenciaron signos de recidiva local ni a distancia pero se apreciaban dos focos temporales mediales bilaterales de 5 y 15 mm de diámetro compatibles con radionecrosis temporal bilateral secundaria a RT con parálisis facial izquierda y parálisis de cuerda vocal derecha resistente a corticoterapia. Debido a que fue una radionecrosis bilateral, ambos lados se encontraban alterados. Tras recibir 80 sesiones (1/día) de 60 minutos de TOHB se logró una importante mejoría clínica y radiológica objetivada por PET-TAC. El paciente obtuvo mejoras en la movilidad, descanso nocturno, dolor y recuperación de la voz.

Caso clínico 5

Hombre de 77 años con hematuria por cistitis radiante como consecuencia de tratamiento de adenocarcinoma de próstata Gleason 9 (5+4) por lo que se había indicado radioterapia, modalidad IMRT 76 Gy. Debido a hematuria, dolor, astenia por cistitis radiante recibió 80 sesiones de TOHB y después de las 30 sesiones cesó la hematuria y

Tratamiento con oxigenación hiperbárica en oncología

Elías López y Delfina Romero Feris

dolor. Mejoró su movilidad y se incorporaba solo de la camilla, desapareciendo el dolor, la astenia y la fatiga crónica.

Caso clínico 6

Mujer de 47 años con carcinoma de mama ductal infiltrante que recibió tratamiento conservador, realizó cirugía y luego radioterapia sobre lecho quirúrgico. Era un pT1b M0M0 con receptores estrogénicos y de progesterona positivos en el 90, 95%, ki67 9% en estadio inicial. Recibió radioterapia 50 Gy en 25 sesiones en el lecho de la tumorectomía y la mama, y comenzó con tratamiento hormonal con tamoxifeno. Consultó al centro de medicina hiperbárica por dolores musculares y articulares generalizados de gran intensidad, por lo que recibió 60 sesiones de TOHB de 60 minutos (4 veces/semana) con evolución positiva. Al inicio de tratamiento mejoró el estado general, hubo disminución del dolor a leve. Al finalizar su tratamiento, mejoró su estado general, alivio notable de los dolores articulares y musculares que prácticamente habían desaparecido. Está realizando un plan de mantenimiento/bienestar.

Caso clínico 7

Hombre de 60 años con adenocarcinoma de cabeza de páncreas. Se lo trató con cirugía + QT adyuvante (gemcitabina), recibía 60 sesiones de 60 minutos de TOHB 2-3 veces por semana. Al inicio de tratamiento refería astenia, fatiga crónica, inapetencia y dolor abdominal difuso e inespecífico y grave, de escala visual analógica (EVA) 9. Toda esta miscelánea de sintomatología mejoró mucho hasta hacerse prácticamente inexistente, disminuyendo el dolor y la fatiga. Si bien no se tomaron registros de calidad de vida, la apreciación del paciente es que el tratamiento mejoró notablemente su calidad de vida.

Discusión

La oxigenación hiperbárica es un tratamiento emergente en pacientes oncológicos, debido a que constituye una herramienta útil para la cicatrización y reparación de tejidos dañados por la terapia. El oxígeno hiperbárico produce hiperoxia que es modificadora de hipoxia y posee acción analgésica. Si bien se requiere de ensayos clínicos aleatorizados para confirmar su eficacia y potenciales aplicaciones, la combinación de efectos fisiológicos consecuentes de la generación de hiperoxia, podría ayudar a los médicos a mejorar el efecto de la terapia convencional y mejorar la calidad de vida de la etapa post tratamiento oncológico^{3,13,14}.

Por ahora no existe evidencia clínica de radiosensibilización en otro tipo de tumores diferentes a tumores de cabeza y cuello y cáncer de cuello uterino^{2,4}. Sin embargo, en los primeros ensayos experimentales en líneas tumorales de cáncer de mama, se demostró que el oxígeno hiperbárico no indujo crecimiento tumoral, no generó angiogénesis e incluso disminuyó el nivel de metástasis^{5,6}.

Luego, la utilización de este tratamiento como radiosensibilizante o protector de los efectos secundarios del tratamiento convencional, deben ser estudiados evaluando distintos resultados a la recurrencia del tumor y mortalidad clásicamente desarrollados. La eventual prevención de radiolesiones, la disminución del dolor asociado a la radio y quimioterapia, la implementación de TOHB como cuidado paliativo del oncodolor, la implementación como coadyuvante ante tratamientos quirúrgicos y por supuesto la indicación aprobada para el uso de oxígeno hiperbárico

Tratamiento con oxigenación hiperbárica en oncología

Elías López y Delfina Romero Feris

en radiolesiones de diferentes tipos, son los puntos a tener en cuenta cuando se evalúa la implementación y desarrollo de nueva evidencia científica.

Los candidatos a recibir este tratamiento deben ser evaluados por el médico tratante y se relaciona con el grado de compromiso hipóxico tumoral y con el efecto cicatrizante o analgésico que desee adicionar a la terapia convencional. Sin embargo, es importante mencionar que deben tomarse recaudos ante la administración de TOHB en pacientes bajo terapia anti-tumoral con doxorubicina, bleomicina, disulfiram y cisplatino, ya que puede potenciarse la toxicidad farmacológica³. Por esta razón, se recomienda realizar las sesiones de quimioterapia con estas drogas en diferentes días a los que reciben la sesión de oxigenación hiperbárica, a diferencia de la radioterapia que se recomienda realizarlas lo más cerca posible en el tiempo.

En virtud de la creciente experiencia del uso de oxígeno hiperbárico como tratamiento del dolor, y aunque existe evidencia emergente de su efecto en el dolor y calidad de vida en pacientes oncológicos^{13,14}, deberían realizarse estudios clínicos que nos permitan conocer la evidencia que sustenta esta práctica para evaluar la posibilidad de incorporación de TOHB en el cuidado paliativo y mejorar la calidad de vida del paciente oncológico.

Falta que tengamos mayor evidencia, para que la terapia con oxígeno hiperbárico sea una indicación válida para mejorar la calidad de vida, tanto en el tratamiento de radioquimioterapia concomitante como a posteriori, para mejorar los efectos secundarios que la radiación puede producir.

Conflicto de intereses: Ninguno para declarar

Bibliografía

1. Thienpont B, Steinbacher J, Zhao H, et al. Tumour hypoxia causes DNA hypermethylation by reducing TET activity. *Nature* 2016; 537:63-8.
2. Bennett MH, Feldmeier J, Smee R, Milross C. Hyperbaric oxygenation for tumour sensitisation to radiotherapy. *Cochrane Database Syst Rev* 2012; CD005007.
3. Moen I, Stuhr LE. Hyperbaric oxygen therapy and cancer: a review. *Target Oncol* 2012; 7:233-42.
4. Al-Waili NS, Butler GJ, Beale J, Hamilton RW, Lee BY, Lucas P. Hyperbaric oxygen and malignancies: a potential role in radiotherapy, chemotherapy, tumor surgery and phototherapy. *Med Sci Monit* 2005; 11:RA279-89.
5. Feldmeier J, Carl U, Hartmann K, Sminia P. Hyperbaric oxygen: does it promote growth or recurrence of malignancy? *Undersea Hyperb Med* 2003; 30:1-18.
6. Yttersian Sletta K, Tveitarås MK, Lu N, et al. Oxygen- dependent regulation of tumor growth and metastasis in human breast cancer xenografts. *PLoS One* 2017; 12:1-19.
7. Raa A, Stansberg C, Steen VM, Bjerkvig R, Reed RK, Stuhr LE. Hyperoxia retards growth and induces apoptosis and loss of glands and blood vessels in DMBA-induced rat mammary tumors. *BMC Cancer* 2007; 30:7:23.
8. Arıcıgil M, Dündar MA, Yücel A, et al. Anti-inflammatory effects of hyperbaric oxygen on irradiated laryngeal tissues. *Braz J Otorhinolaryngol* 2018; 84:206-11.
9. Feldmeier J, Heimbach RD, Davolt DA, McDonough MJ, Stegman BJ, Scheffeld PJ. Hyperbaric oxygen in the treatment of delayed radiation injuries of the extremities. *Undersea Hyperb Med* 2000; 27:15-8.
10. Hampson NB, Holm JR, Wreford-Brown CE, Feldmeier J. Prospective assessment of outcomes in 411 patients treated with hyperbaric oxygen for chronic radiation tissue injury. *Cancer* 2012; 118: 3860-8.
11. Liu YD, Wang ZB, Han G, Jin L, Zhao P. Hyperbaric oxygen relieves neuropathic pain through aKT/Tsc2/mTOR pathway

Tratamiento con oxigenación hiperbárica en oncología

Elías López y Delfina Romero Feris

activity to induce autophagy. J Pain Res 2019; 12:443-51.

12. Wei J, Meng L, Hou X, et al. Radiation-induced skin reactions: mechanism and treatment. Cancer Manag Res 2018; 11:167-77.

13. Lloret M, Rivero J, García L, et al. Feasibility of a programme of hyperbaric oxygen treatment for toxicity. First Spanish experience. Póster presentado en XX Congreso de la Sociedad Española de Oncología Radioterápica, 2019.

14. Rodríguez-Pla M, Conde A, Pérez-Calatayud MJ, et al. Oxygen therapy at 1.4 atmospheres in radiation-induced cystitis and proctitis, Póster presentado en XX Congreso de la Sociedad Europea de Oncología Radioterápica, 2019.