

Tumor desmoide abdominal

Sergio Specterman, Fernando Wright, y José Nicolás Minatta

Sección Oncología Clínica, Sección Cirugía Gastroesofágica, Hospital Italiano Buenos Aires, Buenos Aires, Argentina

Resumen

Los tumores desmoides son infrecuentes, presentan crecimiento localmente agresivo, no suelen dar metástasis pero con frecuencia desarrollan un crecimiento infiltrante que amenaza la vida y puede conducir a una gran morbi-mortalidad. Representan el 0.03% de todos los tumores. En base a la experiencia, los expertos recomiendan la administración de dosis altas de tamoxifeno y sulindac como tratamiento primario para los pacientes con tumores desmoides asociados a poliposis adenomatosa familiar (PAF). Sin embargo, el mejor enfoque después de la intervención quirúrgica para pacientes con tumores desmoides esporádicos, aún no se ha determinado.

Palabras clave: tumores desmoides, fibromatosis agresiva, tamoxifeno

Abstract

Desmoid tumors are infrequent, locally aggressive growth, do not usually metastasize but often develop an infiltrating growth that threatens life and can lead to great morbidity and mortality. They represent 0.03% of all tumors. Based on experience, experts recommend the administration of high doses of tamoxifen and sulindac as a primary treatment for patients with desmoid tumors associated with familial adenomatous polyposis (FAP). However, the best approach after surgical intervention for patients with sporadic desmoid tumors has yet to be determined.

Key words: desmoid tumors, aggressive fibromatosis, tamoxifen

Introducción

Los tumores desmoides (también conocidos como fibromatosis agresiva) son tumores raros que derivan de la vaina mesenquimal y presentan crecimiento localmente agresivo. Son muy poco frecuentes¹.

El tratamiento debe ser multidisciplinario (cirujanos, oncólogos, gastroenterólogos, radioterapeutas, nutricionistas, entre otros).

Los tratamientos para pacientes inoperables y/o recaídos son generalmente poco eficaces, lo que pone a los médicos en la tarea de desarrollar nuevas terapias dirigidas con mayor tasas de respuesta. Dentro de los tratamientos más utilizados se encuentran los antiinflamatorios no esteroideos (AINES) y el tamoxifeno, que han demostrado cierto beneficio clínico.

Tumor desmoide abdominal

Sergio Specterman, Fernando Wright, y José Nicolás Minatta

Caso clínico

Hombre de 53 años, ex tabaquista sin antecedentes oncológicos personales ni familiares que consultó por dolor abdominal de dos meses de evolución por lo que se realizó tomografía. En la misma se evidenció una gran masa abdominal retroperitoneal con necrosis en su interior (Figura 1A). El tumor fue resecado quirúrgicamente.

La anatomía patológica informó: hallazgos vinculables a fibromatosis intra-abdominal; márgenes libres; marcaciones por inmunohistoquímica para CD117, DOG1 AML, S100 y CD34 negativos; receptores estrógenos y progesterona también negativos, Ki 67: 5%.

Un año después de la cirugía, hubo recaída de la enfermedad. Se visualizó en la tomografía con administración de contraste, una formación con densidad de partes blandas que presentó realce de 27 x 23 mm inmediatamente superior al techo vesical (Figura 1B).

Con el diagnóstico de recidiva, inició tratamiento con sulindac 300 mg/día por tres meses, sin respuesta. Un nuevo control de imágenes constató progresión de la enfermedad. Una RMN mostró que la lesión había duplicado su tamaño, el tumor medía 73mm de diámetro mayor (Figura 1C).

Ante el fracaso evidenciado con el tratamiento con AINES, se rotó la línea terapéutica a tamoxifeno 40 mg/día. Se le propuso al paciente la opción de continuar con sulindac y agregar tamoxifeno, pero rechazó la idea (dificultades para conseguir el sulindac).

Luego de tres meses, una nueva imagen tomográfica mostró una respuesta parcial que a los nueve meses ya evidenciaba respuesta parcial mayor/completa (Figura 1D).

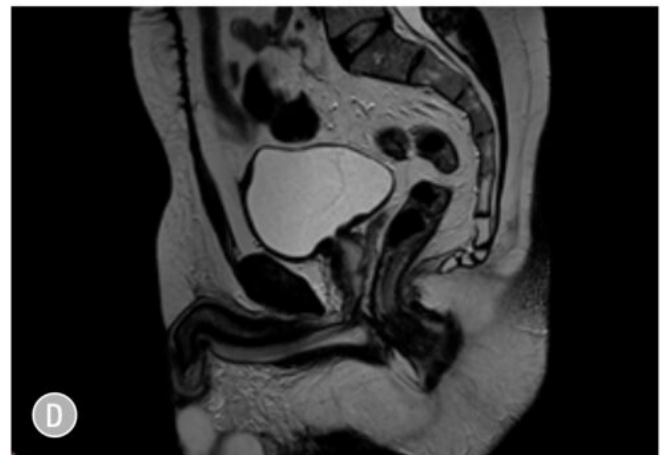
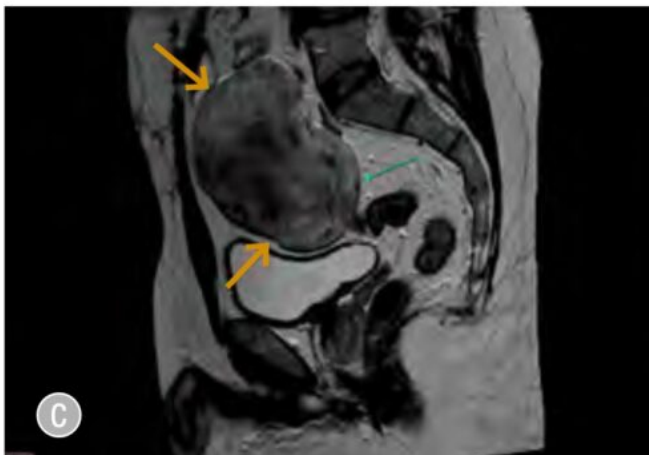
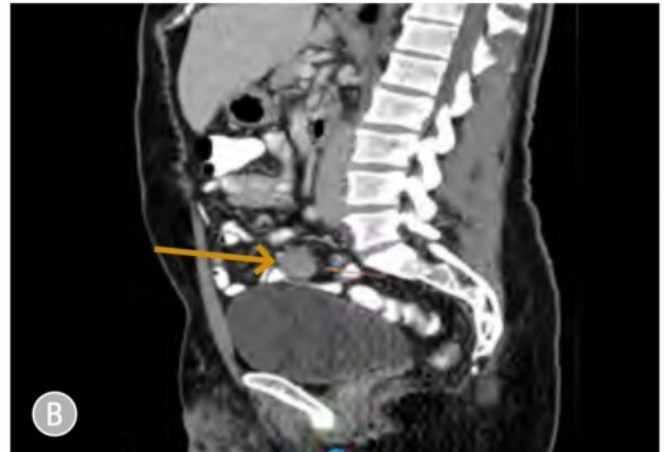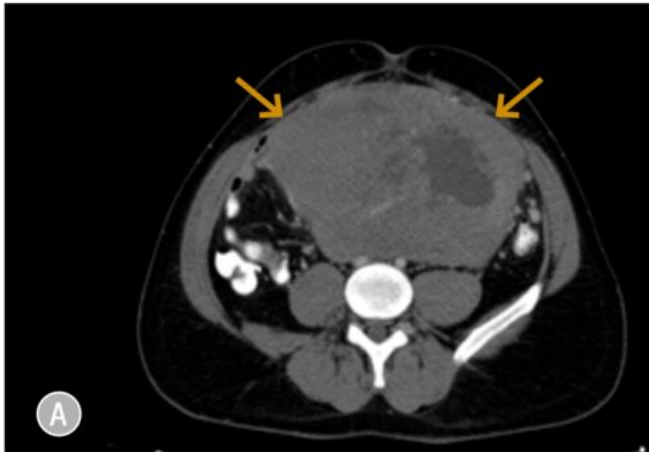
El paciente prosigue tratamiento con tamoxifeno hasta la actualidad, sosteniendo la respuesta obtenida con un seguimiento de 40 meses.

Figura 1.

- A.** Tomografía que muestra gran masa abdominal retroperitoneal con necrosis en su interior al momento del diagnóstico (flechas amarillas)
- B.** Tomografía que evidencia recidiva: lesión en región superior al techo vesical con densidad de partes blandas que presenta realce con la administración de contraste de 27 x 23 mm (flecha amarilla)
- C.** Resonancia magnética previa al inicio del tratamiento con tamoxifeno con una masa de 73 mm (flechas amarillas)
- D.** Resonancia posterior al tratamiento con tamoxifeno que muestra gran respuesta

Tumor desmoide abdominal

Sergio Specterman, Fernando Wright, y José Nicolás Minatta



Discusión

El tamoxifeno es el medicamento más utilizado para el control de la fibromatosis irrecesable o recaída. Algunos informes sugieren que dosis altas de tamoxifeno (hasta 120 mg/día) en combinación con antiinflamatorios, son más efectivos que el tamoxifeno solo^{2,3}.

La rareza del caso radica en la notable respuesta al tratamiento con tamoxifeno luego del fracaso inicial con sulindac y la persistencia en la respuesta al tratamiento, aun con dosis consideradas no estándar.

Datos recientes sugieren que el tratamiento antiestrógeno podría estar mediado por el receptor de estrógeno beta (RE- β)⁴. Deyrup y col.⁵ demostraron que la fibromatosis extra abdominal no expresa RE- α , pero parece haber una expresión casi uniforme de RE- β . Este hallazgo aclara las discrepancias existentes en la literatura con respecto a la expresión de receptores de estrógenos y respuesta en la fibromatosis; y además, proporciona una explicación al

Tumor desmoide abdominal

Sergio Specterman, Fernando Wright, y José Nicolás Minatta

mecanismo mediado por receptores hormonales para la acción de compuestos antiestrogénicos en esta rara enfermedad⁵.

No existen hasta el momento factores predictivos de respuesta a tratamientos sistémicos, ni está claramente establecida la dosis terapéutica de tamoxifeno solo y/o en combinación con AINES⁶.

El Hospital Italiano de Buenos Aires tiene estudiada una serie de 28 pacientes con fibromatosis recolectados en los últimos 10 años, de los cuales el 50% presentó recidivas locales requiriendo cirugía y/o tratamientos sistémicos (AINES, tamoxifeno, quimioterapia, inhibidores de tirosina quinasa), obteniendo una baja tasa de respuesta.

Dada la baja prevalencia de esta enfermedad, resulta muy dificultoso realizar trabajos prospectivos y aleatorizados para este modelo tumoral.

Los desmoides son tumores que deberían ser tratados por un equipo multidisciplinario y en un centro de alto volumen familiarizado con esta desafiante enfermedad.

Conflicto de intereses: Ninguno para declarar

Bibliografía

1. Robanus-Maandag E, Bosch C, Amini-Nik S, et al. Familial adenomatous polyposis-associated desmoids display significantly more genetic changes than sporadic desmoids. *PLoS One* 2011; 6:e24354.
2. Quast DR, Schneider R, Burdzik E, Hoppe S, Möslin G. Long-term outcome of sporadic and FAP-associated desmoid tumors treated with high-dose selective estrogen receptor modulators and sulindac: a single-center long-term observational study in 134 patients. *Fam Cancer* 2016; 15:31-40.
3. Hansmann A, Adolph C, Vogel T, Unger A, Moeslein G. High-dose tamoxifen and sulindac as first-line treatment for desmoid tumors. *Cancer* 2004; 100:612-20.
4. Bonvalot S, Desai A, Coppola S, et al. The treatment of desmoid tumors: a stepwise clinical approach. *Ann Oncol* 2012; 23 (Suppl 10): x158-66.
5. Deyrup AT, Tretiakova M, Montag AG. Estrogen receptor- beta expression in extraabdominal fibromatoses: an analysis of 40 cases. *Cancer* 2006; 106: 208-13.
6. Sturt NJ, Phillips RK, Clark SK. High-dose tamoxifen and sulindac as first-line treatment for desmoid tumors. *Cancer* 2004; 101:652; author reply 653.